

## Brazilian Journal of Forensic Sciences, Medical Law and Bioethics

Journal homepage: [www.ipebj.com.br/forensicjournal](http://www.ipebj.com.br/forensicjournal)



### Inversão de Vestígios Papiloscópicos: Detecção, Análise e Comparação

#### Reverse Color Fingerprint Evidences: Detection, Analysis and Comparison

Nilton Cláudio de Oliveira<sup>1,\*</sup>, Jemima de Jesus Santos<sup>\*</sup>, Rafael Perseghini  
Del Sarto<sup>1,2,\*</sup>

<sup>1</sup> Instituto de Identificação, Polícia Civil do Distrito Federal, Brasília, DF, Brasil

<sup>2</sup> Faculdade de Ciências da Saúde, Centro Universitário Projeção - UniProjeção, Brasília, DF,  
Brasil

\* Os autores contribuíram igualmente para a publicação deste artigo

§ Corresponding author. Address: Instituto de Identificação da Polícia Civil do Distrito Federal.  
SPO, conj. A, lote 23, bloco B, Complexo da PCDF - Brasília DF - CEP: 70.610-907. E-mail:  
[nilton.claudio@pcdf.df.gov.br](mailto:nilton.claudio@pcdf.df.gov.br)

Received 17 March 2022; Accepted 18 August 2022

**Resumo.** Em locais de crimes os vestígios de impressões papiloscópicas (VIPs) ou impressões latentes são as evidências recorrentemente encontradas e utilizadas para a identificação humana. A sua obtenção e uso em identificação de pessoas depende de fatores como os mecanismos intrínsecos do toque na superfície primária, as características do doador, as variáveis ambientais e os métodos de revelação, que em conjunto ou isoladamente afetam a sua qualidade. Neste contexto pode ocorrer a inversão do VIP. Este fenômeno é discutido internacionalmente sendo citado como “reverse color”, “color reversal” e “tonal reversal”. A inversão é observada há tempo significativo pelos papiloscopistas policiais, peritos em identificação humana, do Instituto de Identificação da Polícia Civil do Distrito Federal (II/PCDF) durante as perícias de identificação papiloscópica realizadas com os vestígios coletados em diversos tipos de local de crime. No entanto, há escassa literatura científica sobre esse assunto no Brasil e no cenário internacional. Nesse sentido, foi avaliado e discutido o

fenômeno da inversão de VIPs em seis (6) casos criminais diferentes com o objetivo de destacar a sua ocorrência em cenas de crime no Distrito Federal, descrever suas características, seu uso para a determinação da autoria delitiva, bem como, o principal impacto negativo do seu desconhecimento na área forense. Após análises dos VIPs invertidos foi possível concluir que os seus principais elementos são: a proporção entre linha e sulco, a presença de pseudoporos, efeito de profundidade indicando remoção de material, coloração diferenciada, background de revelador, inversões morfológicas de pontos característicos, mudança na subclassificação papiloscópica, pontuação de AFIS incompatível com o mapa de minúcias. A partir dos dados deste trabalho destaca-se que o principal impacto negativo do desconhecimento da inversão por parte do especialista é a possibilidade de falsa exclusão, onde o possível autor do crime não será identificado.

**Palavras-chave:** Vestígio de impressão papiloscópica; Impressão latente; Inversão; Identificação humana.

**Abstract.** Fingerprint traces (VIPs) or latent prints are the evidence recurrently found in crime scenes and used to human identification (perpetrators, victims and witnesses). Its use to human identification is dependent to factors such as intrinsic mechanisms of the primary surface touch, fingerprint donator characteristics, environmental conditions, development methods, that all together or solely affects the fingerprint quality. In this context it is possible to occur the VIP inversion. This phenomenon is discussed internationally recognized as reverse color, color reversal and tonal reversal. The inversion has been observed by fingerprint experts from Identification Institute of the Civil Police of Federal District (I/PCDF) in the fingerprint identification procedures using traces collected in different crime scenes. However, there is a lack of scientific papers about that topic in Brazil and other countries. Therefore, in this paper the fingerprint inversion phenomenon was discussed and evaluated in six (6) criminal cases in order to highlight their occurrence in crime scenes at Federal District, describing their characteristics, uses to identify the crime author, as the negative impact related to the lack of knowledge in forensic field. After VIPs analysis, it was possible to conclude that its most important elements are: the ridge and furrow thickness proportions, pseudopores occurrence, depth effect indicating material removal, color variation, developer background, minutiae inversion, fingerprint pattern subclassification change, AFIS score and minutiae map disruption. The data from this work shows that the lack of knowledge about the fingerprint inversion, by the forensic expert, brings a possibility to a false exclusion, that guides to a non-identification of the perpetrator.

**Keywords:** Fingermark traces; Latent print; Reverse color; Human identification.

## 1. Introdução

Os vestígios de impressões papiloscópicas (VIPs) coletados em locais de crimes, também chamados de impressões latentes, são considerados como as evidências forenses mais utilizadas e importantes quando se trata da identificação ou exclusão de suspeitos, vítimas e testemunhas<sup>1</sup>. Mesmo com o advento da tecnologia de identificação por meio do DNA, estima-se que os VIPs superem em 10 vezes o seu uso como evidência usada para a identificação humana em casos criminais<sup>2</sup>.

Como exemplo da aplicabilidade do uso de vestígios de impressões papiloscópicas na resolução de crimes, principalmente crimes violentos, pode-se citar casos resolvidos nos EUA, Dubai e Brasil<sup>3-7</sup>. O FBI (Federal Bureau Investigation) cita um homicídio resolvido após 33 anos, ocorrido na cidade de Omaha, Nebraska (EUA). Em 1978, um homem de 61 anos foi encontrado em seu apartamento e havia sido morto a facadas. Seu veículo também foi levado pelo autor. Vestígios papiloscópicos, digitais e palmares, foram recolhidos do banheiro da vítima e do carro localizado a mais de 1000 km de distância do local do crime, no estado de Illinois. À época, os vestígios foram inseridos em vários bancos de dados, mas nenhum suspeito foi identificado, sendo arquivado por falta de autoria (cold case). Em 2008, após a implantação da plataforma IAFIS nos EUA, um suspeito que se encontrava preso foi identificado a partir das evidências coletadas na cena do crime. Ressalta-se que à época o veículo foi localizado a alguns quarteirões da casa do suspeito identificado. Ele estava prestes a ser colocado em liberdade, mas a equipe de investigação o inquiriu e obteve amostras de DNA com determinação judicial. Então, o exame de DNA também confirmou que as amostras moleculares recolhidas da cena de crime eram do identificado pelos vestígios papiloscópicos. Após julgamento, foi considerado culpado e condenado à prisão perpétua<sup>3</sup>. Outro caso resolvido após 45 anos ocorreu em Los Angeles (julho de 1957), onde um criminoso assaltou um grupo de jovens, estuprou as mulheres e fugiu com o veículo das vítimas. Uma dupla de policiais abordou o veículo após ele ultrapassar um sinal vermelho. O condutor assassinou os dois policiais, fugiu, abandonou o veículo e a arma utilizada. Vestígios

papiloscópicos foram recolhidos no carro, volante e partes metálicas, e na arma de fogo usada, contudo, à época nenhum suspeito foi identificado, entretanto as equipes policiais continuaram a investigação ao longo dos anos. Após a polícia receber acesso ao banco de dados do FBI foi possível identificar o suspeito e ele foi devidamente sentenciado<sup>4</sup>.

Adicionalmente, também há relatos bibliográficos do uso dos vestígios papiloscópicos em Dubai (Emirados Árabes Unidos), onde esses foram usados para resolução de dois casos de crimes violentos, um envolvendo uma mulher (2020) e outro um homem (2019) a partir do seu recolhimento nas cenas de crime e pesquisa utilizando sistemas automatizados<sup>5,6</sup>.

No Brasil, especificamente no DF, centenas de casos criminais apresentam resultados com indicação de suspeitos mensalmente (dados não publicados) a partir do uso dos vestígios papiloscópicos. Na literatura, há o relato do primeiro caso de morte violenta com indicação de suspeito a partir do recolhimento de vestígio papiloscópico em cartucho deflagrado de arma de fogo curta a partir de pesquisa em banco de dados criminal federal<sup>7</sup>.

Utilizados há mais de 12 décadas para a identificação humana relacionada à resolução de crimes, os VIPs são resultado do contato das cristas de fricção, localizadas nas regiões de pele espessa, com uma determinada superfície ocorrendo a transferência de material durante o toque. A geração dessas evidências é influenciada por diversos fatores como as características e hábitos da pessoa, aspectos da superfície e fatores ambientais<sup>8,9</sup>.

Ao depositarmos as secreções corpóreas o padrão morfológico das cristas de fricção é impresso e reproduzido na superfície tocada<sup>8,10</sup>. Estas secreções são produzidas pelas glândulas sudoríparas da pele presentes nos dedos, palmas e plantas dos pés e são misturadas com aquelas provenientes das glândulas sebáceas e sudoríparas apócrinas, incluindo contaminantes ambientais, ex. graxa, hidratante corporal, dentre outros<sup>11</sup>. Assim, esse vestígio é denominado impressão papiloscópica latente. O desenho de uma impressão papiloscópica é formado essencialmente por linhas que representam a localização das cristas de fricção e dos sulcos da pele espessa (linhas brancas correspondem aos sulcos e as linhas pretas correspondem as cristas de fricção)<sup>12</sup>.

Nos bancos de dados uma impressão papiloscópica definida como padrão é geralmente formada por linhas pretas e brancas, e a identidade da pessoa que a produziu é conhecida. No entanto, quando se trata de impressões latentes, coletadas em cenas de crime e com identidade desconhecida, tudo depende da coloração do agente revelador, por exemplo, se a superfície primária é escura e aplica-se um revelador de coloração clara, as linhas brancas corresponderão as linhas pretas dos padrões constantes no banco de dados. Também é possível observar isso em impressões latentes reveladas com o reagente cianoacrilato, pois este reagente geralmente adere as linhas deixando-as esbranquiçadas, dessa forma uma inversão de cores da imagem deve ser realizada tornando as linhas escuras e os sulcos claros. Assim no exame de confronto entre uma impressão questionada (impressão latente com identidade desconhecida) e uma impressão padrão (com identidade conhecida), em regra, colocam-se ambas em tons de cinza. De forma que as linhas escuras correspondam as cristas de fricção e as linhas brancas aos sulcos<sup>9</sup>.

No Distrito Federal, peritos papiloscopistas do Instituto de Identificação da Polícia Civil-II/PCDF realizam exames de local com o objetivo de revelar vestígios de impressões papiloscópicas por meio da aplicação de pó regular e coleta de objetos. Estes requerem a aplicação de agentes reveladores em laboratório que emprega geralmente a fumigação de cianoacrilato<sup>10</sup> combinada com a aplicação de corantes fluorescentes em superfícies não porosas, aplicação de ninidrina<sup>11</sup>, DFO (diazofluoreno)<sup>12</sup> e vapor de iodo<sup>13</sup> em superfícies porosas e uso misto em outras superfícies exóticas<sup>4</sup>.

Após recolhidos, os VIPs são submetidos ao exame de confronto para sua identificação. Este exame é realizado por meio da comparação 1:1 e 1:N usando sistema de busca automatizada de impressões em um banco de dados biométrico com mais de 4 milhões de registros. Neste processo é aplicado o método ACE-V (*Analysis, Comparison, Evaluation - Verification*).<sup>3,14</sup>.

Na etapa de análise, são detectados os aspectos gerais, a qualidade da impressão, tipo fundamental, natureza da impressão, presença de cristas subsidiárias, linhas alodactilares, cicatrizes e eventuais distorções. Na etapa de comparação, é realizado o cotejo entre a impressão padrão e a impressão questionada, onde o perito examinador busca por semelhanças e/ou

divergências baseadas principalmente na sequência de minúcias e sua posição relativa. A etapa de avaliação é o momento da tomada de decisão, onde o perito examinador irá concluir pela identificação, exclusão ou resultado inconclusivo. Por fim, a etapa de verificação é onde um segundo perito examinador irá refazer as 3 etapas anteriores, com a finalidade de averiguar se a conclusão será a mesma do primeiro perito examinador. E considerando a problemática apresentada neste trabalho, a inversão de uma impressão papiloscópica aumenta o risco de uma conclusão equivocada, uma vez que esse fenômeno altera aspectos morfológicos da impressão que podem ser interpretados como divergências na etapa de comparação<sup>14</sup>.

Dessa maneira, o perito em papiloscopia (Papiloscopista Policial) eventualmente se depara com VIPs que foram revelados de forma invertida, ou seja, as linhas do desenho representam o que seriam os sulcos após a sua coleta<sup>15</sup>.

A situação descrita anteriormente pode ser um problema para um examinador que não se atente as mudanças e características pertinentes a este tipo de fenômeno, o que pode levar a um resultado falso negativo. Dentro desse contexto, após pesquisa exploratória nos bancos de dados constatou-se que há escassa literatura sobre o assunto. Os termos em inglês que se referem ao fenômeno da inversão mais comumente usados são “*reverse color*”, “*color reversal*” e “*tonal reversal*”<sup>9,15</sup>.

Esse fenômeno é observado no II/PCDF há muito tempo por meio da perícia de identificação papiloscópica realizada com os vestígios coletados em diversos tipos de local de crime (dados não publicados). Neste sentido, o objetivo do presente trabalho é destacar a ocorrência do fenômeno da inversão de VIPs recolhidos em cenas de crime no Distrito Federal, descrever suas características, seu uso para a determinação da autoria delitiva, bem como, o principal impacto negativo do seu desconhecimento na área forense.

## 2. Métodos

Foram consultados na base de dados do Instituto de Identificação da Polícia Civil do Distrito Federal, 6 casos em que houve a presença de vestígios de impressão papiloscópica invertidos. Apesar de uma amostra reduzida, o número de casos foi considerado suficiente para observar a incidência do

fenômeno no contexto do Distrito Federal. Os casos se referem aos seguintes tipos de crimes: roubo e estupro, furto em residência, furto de veículo, furto em comércio, furto de placas veiculares e roubo em residência. A tabela 1 apresentada a seguir traz os dados referentes aos casos citados quanto aos agentes reveladores, ambiente, superfícies e tipo de inversão. Em princípio é possível inferir a partir dos dados da tabela que o fenômeno independe do tipo de crime e de ambiente. Cabe destacar que a numeração dos casos não se trata de ordem cronológica, mas de mera numeração arbitrária.

**Tabela 1** -Detecção de vestígios de impressões papiloscópicas (VIPs) invertidos em diferentes tipos de crimes.

Tipo de crime	Agente revelador	Ambiente	Tipo de superfície	Objeto	Tipo de inversão (total ou parcial)	VIP
Roubo e estupro	Cianoacrilato	Interno	Plástico	Garrafa PET com rótulo desgastado (Figura 2A e 2B)	Total	Figura 1A
Furto em residência	Pó negro-de-fumo	Interno	Vidro	Face frontal de uma TV	Parcial	Figura 1
Furto de veículo	Pó negro-de-fumo	Interno	Vidro	Espelho retrovisor interno do veículo	Total	Figuras 1C e 1D
Furto em comércio	Cianoacrilato	Interno	Plástico	Parte de gaveta de caixa registradora	Total	Figura 1E
Furto de placas veiculares	Pó negro-de-fumo	Externo	Metálica	Superfície do porta-malas, embaixo do local da placa veicular (Figura 3)	Total	Figura 1F
Roubo em residência	Pó negro-de-fumo	Interno	Vidro	Tela de TV LCD	Total	Figura 4

Os VIPs analisados foram decalcados e/ou fotografados após aplicação de métodos de revelação em superfícies não porosas. Todos os vestígios discutidos neste trabalho foram submetidos ao exame de confronto papiloscópico realizado por perito papiloscopista (papiloscopista policial), bem como, foram revelados em local e/ou laboratório pelos mesmos especialistas. Cabe ressaltar que todos os vestígios mencionados foram usados para a

identificação de pessoas vinculadas aos crimes em questão (autores, testemunhas e vítimas). Maiores detalhes não podem ser divulgados, inclusive não são relevantes para o objetivo do presente trabalho.

O exame de confronto papiloscópico no Instituto de Identificação do Distrito Federal, realizado na Seção de Exames Papiloscópicos Avançados (SEPA), via de regra utiliza o software de edição de imagens GIMP 2.6 para fins de processamento e sinalização dos detalhes papiloscópicos. Foram aplicados os filtros de inversão de cores, tons de cinza, equalização de brilho e contraste. Para a pesquisa automatizada foi utilizado o sistema CABIS7<sup>®</sup> (Thales group). Os suportes secundários (cartões de decalque – *lifter*) foram digitalizados com scanner em resolução de 500 dpi e os vestígios revelados em laboratório foram fotografados com câmera digital<sup>16</sup>.

### 3. Resultados e discussão

No caso nº 01, representado pela Figura 1A, o contexto dos registros fotográficos traz informações que permitem a inferência de que o veículo não era periodicamente limpo. Ao analisar a superfície primária onde a impressão latente foi revelada, é possível observar que se trata de uma garrafa plástica com rótulo desgastado (Figura 2B) e provavelmente reutilizada frequentemente sem ser submetida a higienização. Isto propicia a acumulação de sujidades endógenas e exógenas que favorecem a remoção de material, formando a impressão invertida (Figura 2B).

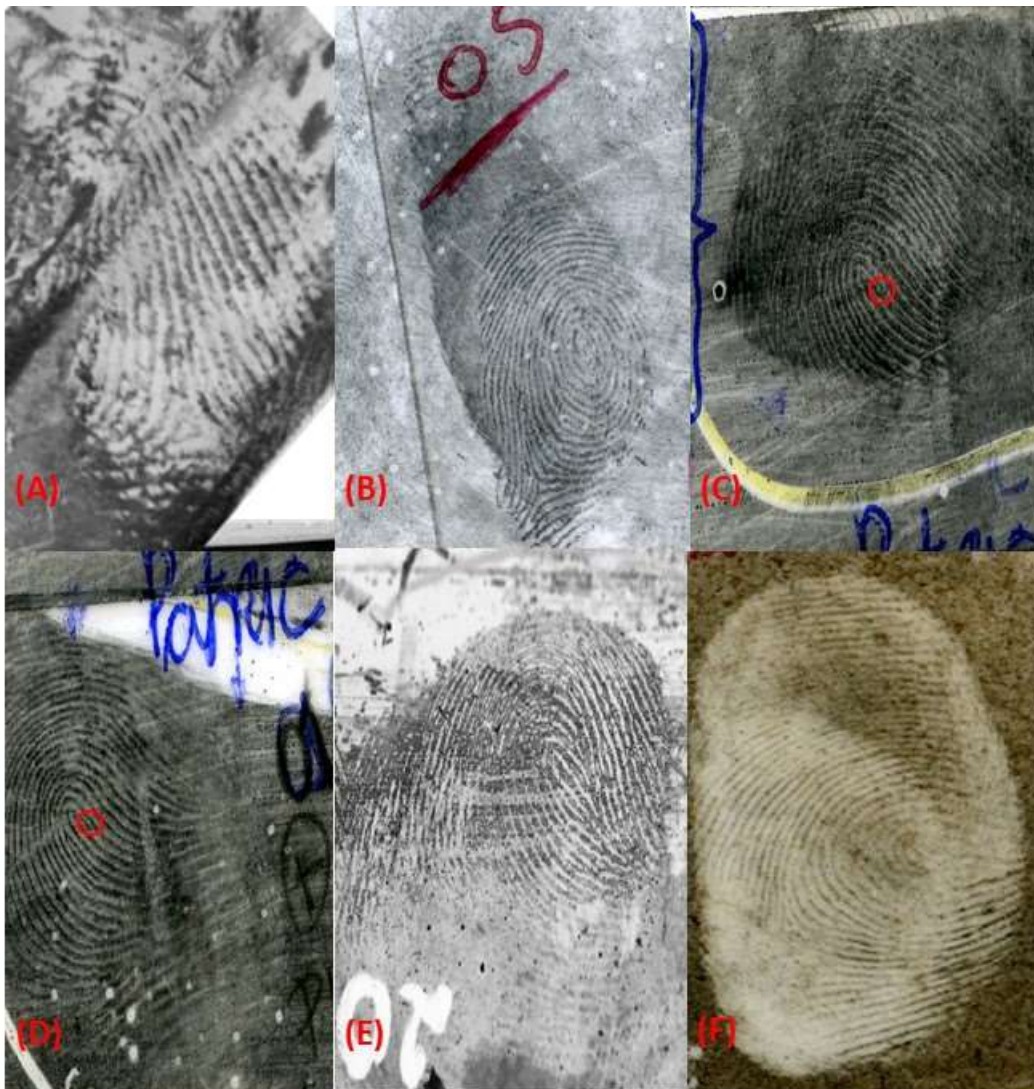
Essa hipótese é reforçada pela impregnação do cianoacrilato na superfície primária gerando um “*background*” na imagem<sup>1</sup>, o que é normalmente observado em superfícies dessa natureza que são excessivamente manipuladas. Devido aos fatores de aposição e as características da superfície, os aspectos típicos da inversão são de difícil detecção. Entretanto, durante a comparação 1 : N, por meio de sistema automatizado de pesquisa de impressões digitais (AFIS, sigla do termo em inglês), o candidato com pontuação diferenciada e que o mapa de minúcias não é coincidente deve ser examinado com maior rigor, uma vez que o

---

<sup>1</sup> O termo “*Background*” se refere as sujidades presentes no plano de fundo da imagem da impressão papiloscópica. O que geralmente está associada a impregnação do agente revelador ao material presente na superfície e que não se trata da impressão em si.



fenômeno da inversão gera essas alterações morfológicas que fazem com que minúcias sejam alteradas (ex.: uma bifurcação se tornando uma terminação, círculos destacados na Figura 1C e 1D).



**Figura 1.** Vestígios Papiloscópicos revelados em superfícies não porosas. (A) garrafa plástica com rótulo desgastado sem ser submetida a higienização que favorece a remoção de material da superfície; (B) face frontal de uma TV; (C) e (D) espelho retrovisor interno do veículo; (E) Gaveta para notas e moedas de caixa registradora; (F) Superfície do porta-malas, embaixo do local de fixação da placa veicular. O VIP apresentado em (C) não se encontra invertido. Os círculos nas imagens (C) e (D) destacam a alteração morfológicas de minúcias devido ao fenômeno de inversão.

No caso nº 02, ao se analisar a imagem do vestígio de impressão papiloscópica é possível identificar elementos que demonstram uma possível remoção de material nas linhas do sistema nuclear do verticilo exibido (Figura 1B). Ressalta-se que naquela área as supostas linhas apresentam um

distanciamento significativamente maior que as linhas da região déltica esquerda. É importante destacar que os sulcos com espessura anormal e linhas muito finas são indicativos da inversão. Na figura 1B, hipoteticamente, é possível inferir que a latente foi aposta sobre uma impressão produzida anteriormente com orientação espacial oposta à sua, o que é evidenciado por linhas supostamente geradas pelas cristas da falange medial e pelos resquícios de linhas terminais das bordas do dedo.



**Figura 2.** Vestígios recolhidos em veículo envolvido em crime de estupro (A) Garrafa PET no porta objeto do veículo. A garrafa foi submetida a fumigação com cianoacrilato. (B) Foto direta do vestígio de impressão papiloscópica invertida revelada no objeto. A região esquerda da imagem em (B) exibe o “background” formado pela polimerização de cianoacrilato nas sujidades impregnadas na superfície.

No caso nº 03 fica evidente, além dos aspectos do caso anterior, que é possível quantitativamente e qualitativamente verificar as diferenças entre uma impressão normal e uma invertida, conforme apresentado na Figura 1C (normal) e 1D (invertida). Foi possível inferir isso porque as duas latentes foram originadas do mesmo dedo e depositadas na mesma superfície. Ao analisar a impressão normal, a proporção entre a espessura das linhas e sulcos tendem a ser maior que 1, pois as linhas apresentam maior espessura do que os sulcos.

Contudo, esta proporção na impressão invertida é menor do que 1, ou seja, as linhas são menos espessas que os sulcos, característica típica da inversão.

Se o método de fumigação de cianoacrilato<sup>10</sup> não for eficiente para revelação completa da latente, pseudoporos brancos podem ser visualizados, como se pode observar no caso nº 04 (Figura 1E). Como consequência o examinador é induzido a acreditar que se trata de uma crista, o que na verdade trata-se da região correspondente ao sulco. Dessa forma, o conhecimento detalhado sobre o método de revelação é um aspecto crítico, o que ressalta a importância do examinador ter experiência em revelação de impressões latentes em local de crime, em laboratório e conhecer seu mecanismo revelação.

Classicamente a impressão invertida se torna evidente quando ocorre a subtração de material impregnado na superfície primária<sup>15</sup>. Em relação aos aspectos visuais do caso nº 05, a região do toque aparenta estar em um plano de profundidade inferior ao da sujidade presente em volta do vestígio. Em superfícies empoeiradas, a coloração da sujidade é significativamente mais intensa do que a da impressão, que se mostra mais clara (Figura 3). O conjunto desses aspectos reforça a possibilidade de se encontrar invertida. Na Figura 1F é possível observar novamente que a razão da largura das regiões referentes às cristas e sulcos é menor do que 1. Nessa inversão clássica, observa-se a ausência dos poros nas linhas e a sua presença nos sulcos com coloração enegrecida. As cristas de fricção apresentam poros que eventualmente estão presentes nas impressões papiloscópicas. O desenho/morfologia e a presença dos poros são classificados como detalhes de nível 3, ou seja, se trata de uma característica microscópica<sup>2,4</sup>.

Cabe ainda destacar a parte do veículo onde a latente foi coletada: borda inferior da tampa do porta-malas, abaixo do local de fixação da placa do veículo (Figura 3), sendo assim, é um local exposto a deposição de sujidades, o que é constatado ao se observar as áreas ao redor da latente. A condição climática seca na data em que ocorreu a perícia é típica da capital federal brasileira, o que tende a propiciar acúmulo de poeira nas superfícies. Nestas há a tendência de ocorrer a subtração de sujeira durante o toque formando uma impressão invertida.



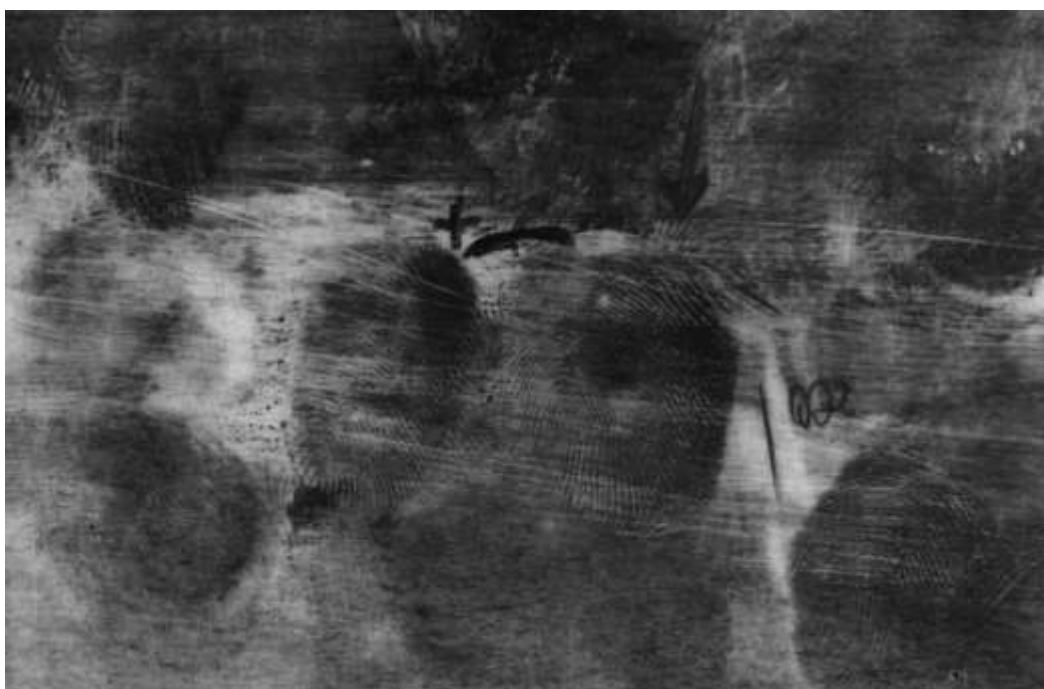**Figura 3.** Fotografia da região traseira de um veículo exibindo a latente na borda inferior da tampa do porta-malas abaixo do local de fixação da placa veicular. A seta vermelha destaca a localização do vestígio de impressão papiloscópica invertida por remoção.

Com a superfície similar ao do retrovisor interno, a tela de TV LCD Samsung (caso nº 06) apresentou vestígios sequenciais (sequência de dedos da mão esquerda) com os elementos típicos da inversão, similarmente ao caso anterior. Adicionalmente, há a demonstração de um campo do dermatóglifo maior no plano do eixo direito do dedo (lateral) mostrando o mecanismo do toque do indivíduo que manipulou a superfície primária (Figura 4).

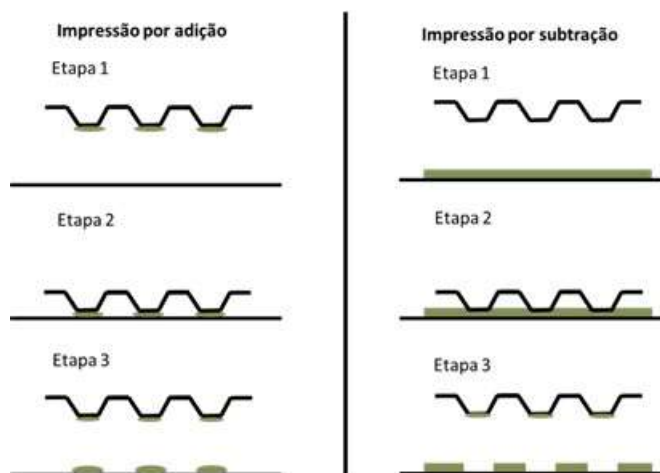
Considerando a massa do objeto, sugere-se que a inversão ocorreu devido ao excesso de pressão durante a deposição (roubo em residência, onde o autor carregou a referida TV). Hipoteticamente, no caso nº 06, o processo do toque removeu material exógeno da superfície primária, gerando a impressão invertida, conforme apresentado na figura a seguir.

A Figura 5 representa esquematicamente o mecanismo de geração de impressões papiloscópicas normais (a esquerda) e invertidas (a direita), respectivamente. Como mencionado anteriormente, quando a superfície que será tocada encontra-se contaminada as cristas de fricção promovem a subtração de material. Conseqüentemente, a morfologia observada após a

revelação da impressão latente ou visualização da patente corresponderá a um desenho negativo (invertido) em comparação à imagem padrão<sup>17</sup>.



**Figura 4.** Impressões papiloscópicas invertidas reveladas na tela da TV LCD



**Figura 5.** Representação esquemática do mecanismo de geração de impressões normais (por adição, a direita) e invertidas (por subtração, a esquerda). Adaptado de Geller *et al.*, 2018.

De acordo com a casuística analisada é importante ressaltar que os fatores aqui discutidos não são exclusivos na geração da inversão papiloscópica. Entretanto, deve-se levar em consideração a proporção entre linha e sulco, a presença de pseudoporos, efeito de profundidade indicando

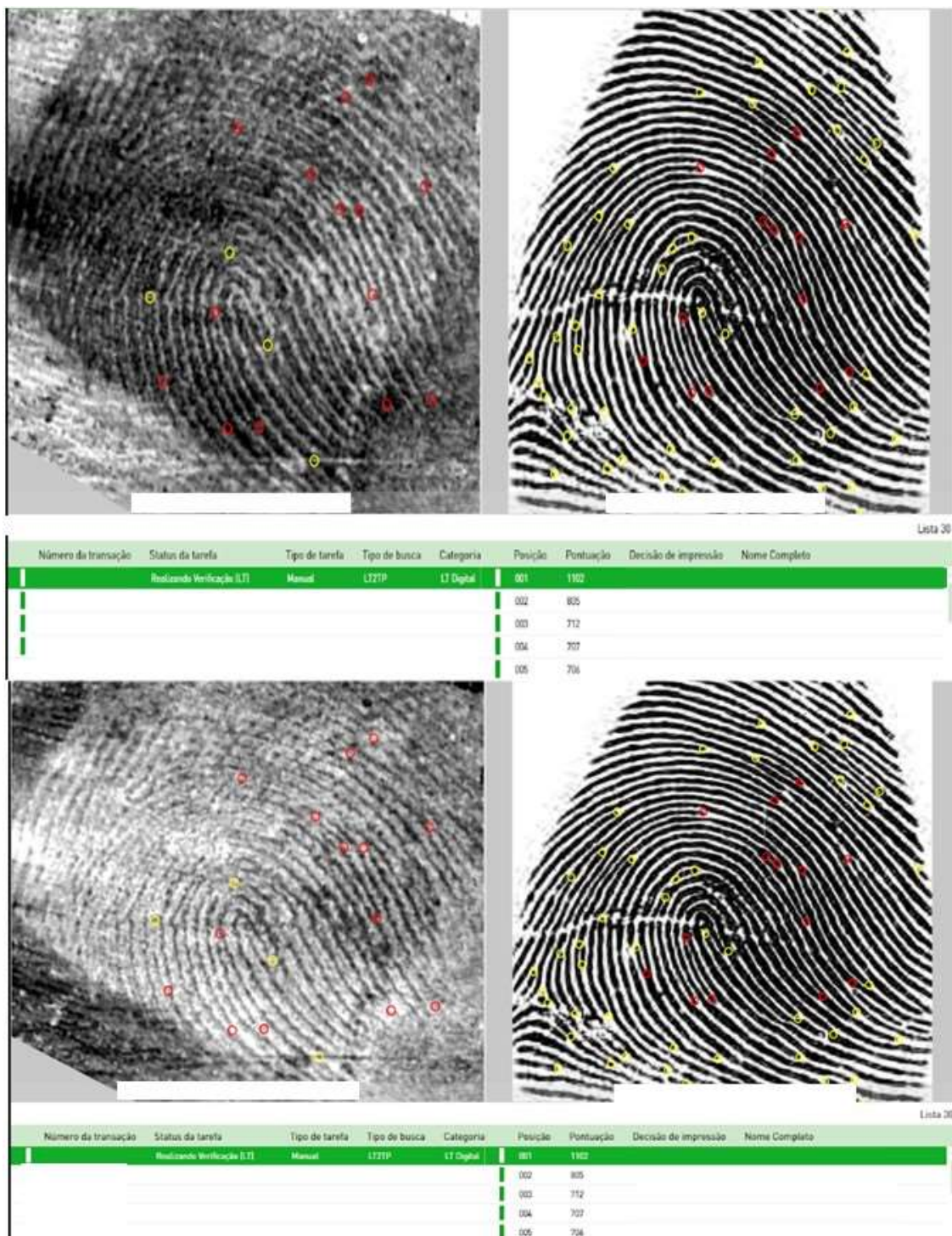
remoção de material, coloração diferenciada, background de revelador, inversões morfológicas de pontos característicos, mudança na subclassificação do fragmento, pontuação de AFIS incompatível com mapa de minúcias, pois tais fatores podem e devem ser usados pelos especialistas como critérios para detectar, analisar e identificar o fenômeno aqui discutido evitando a ocorrência de erros de exclusão na identificação de vestígios de impressões papiloscópicas.

Como exemplo de inversões morfológicas de pontos característicos e mapa de minúcias incompatíveis ressalta-se que o fenômeno da inversão altera significativamente o desenho da impressão. A seguir são apresentados alguns tipos de mudanças notáveis, e nestes casos o contrário também é verdadeiro.

- Uma minúcia do tipo terminação aparecerá como bifurcação;
- Uma ilhota ou cortada aparecerá como encerro;
- Uma trifurcação aparecerá como duas terminações;

Da mesma forma, a classificação do núcleo da impressão também se altera, porque uma presilha com uma axial aparecerá como uma presilha normal. E cabe destacar ainda que em casos de inversão parcial, a contagem de linhas entre duas minúcias apresentará divergências<sup>9</sup>.

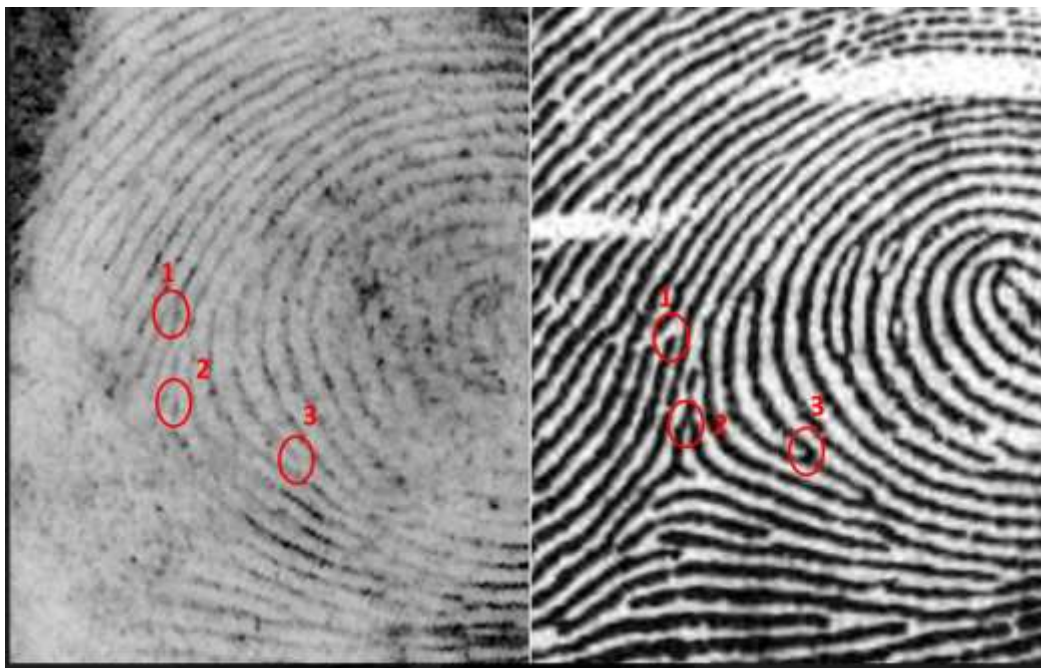
A pesquisa realizada com o VIP invertido recolhido em espelho retrovisor interno (Figura 1C) em AFIS (1:N) teve como um resultado uma lista de 30 candidatos, onde o primeiro colocado apresenta uma pontuação significativamente superior a dos demais. Entretanto, ao se comparar os mapas de minúcias observa-se divergências (Figura 6 – painel superior), o que resultaria em uma decisão pela exclusão nos termos do método ACE-V. Ou seja, o VIP não teria sido produzido pela pessoa de maior pontuação indicada pelo sistema. Considerando a possibilidade da inversão, que requer processamento de imagem, aplicando-se filtros de inversão de cores e melhoria de contraste, o resultado da pesquisa traz o primeiro candidato idêntico ao da pesquisa anterior. Contrastantemente a primeira pesquisa, o mapa de minúcias apresenta as coincidências necessária para confirmar a identidade (Figura 6 – painel inferior). No caso do sistema AFIS utilizado, as duas pesquisas resultaram em pontuação idêntica, entretanto em outros sistemas e outros casos ela pode ser apenas similar.



**Figura 6.** Resultado de pesquisa automatizada do VIP invertido (painel superior) e após processamento de imagem (painel inferior) recolhido do retrovisor interno (Figura 1C). Círculos em amarelo e vermelho referem-se ao mapa de minúcias indicado pelo AFIS.

O exemplo apresentado na figura 6 demonstra um núcleo com uma lançada sem axial no VIP invertido e na impressão padrão há a evidência da existência de uma linha axial envolvida por uma lançada na região nuclear.

Dessa forma, fica demonstrada a necessidade de análise atenciosa sobre o fenômeno da inversão.



**Figura 7.** Ampliação com destaque para a alteração de minúcias em VIP invertido.

O especialista ao lançar um VIP invertido em sistema AFIS potencialmente observará os aspectos destacados na figura 7. O tipo de minúcias no VIP invertido diverge daquelas existentes na impressão padrão. A minúcia 1 destacada é uma ponta de linha no VIP invertido e contrariamente uma bifurcação na impressão padrão. A minúcia 2 na região déltica além de ser uma ponta de linha proporciona uma configuração morfológica a região significativamente divergente da impressão padrão. E por fim, a minúcia 3 que no padrão forma um grande encerro<sup>16</sup> é no VIP invertido uma ponta de linha, dentre outras minúcias não mencionadas que se encontram alteradas.

Abaixo destaca-se quais perguntas o especialista deve se fazer para orientar a tomada de decisão quanto à hipótese de inversão do VIP:

1) Na análise

1.a) Há background no suporte secundário?

1.b) Qual a técnica de revelação do VIP? Cianocrilato? Amido Black? Pó regular?



- 1.c) Há perspectiva de profundidade no desenho da impressão?
  - 1.d) As cristas aparentam ser menos espessas que os sulcos?
  - 1.e) É observado um pontilhado preto na região que corresponderia aos sulcos? Os poros estão oclusos?
  - 1.f) É observada coloração diferenciada no mesmo VIP?
- 2) Na comparação
- 2.a) Observa-se uma divergência entre o mapa de minúcias e a pontuação do AFIS (Figura 6)?
  - 2.b) Há divergência de tipos de minúcias?
  - 2.c) Há divergência de contagem de linhas entre minúcias?
  - 2.d) Há divergência na subclassificação papiloscópica?

#### **4. Conclusão**

A partir da análise dos dados sobre a ocorrência de inversão em VIPs coletados em ocorrências de tipos de crimes diferentes no DF foi possível concluir que o fenômeno da inversão parcial ou total ocorre no contexto dos vestígios de impressão papiloscópica recolhidos em cenas de crime no Distrito Federal.

Além disso, os principais elementos da impressão invertida são coletivamente e/ou isoladamente: proporção entre linha e sulco, a presença de pseudoporos, efeito de profundidade indicando remoção de material, coloração diferenciada, background de revelador, inversões morfológicas de pontos característicos, mudança na subclassificação papiloscópica do VIP, pontuação de AFIS incompatível com mapa de minúcias.

Ressalta-se que quando o examinador ignora a hipótese de inversão pode resultar em uma decisão equivocada comprometendo a identificação do VIP. Assim, o principal impacto negativo do seu desconhecimento é a possibilidade de falsa exclusão, onde o possível autor do crime não será identificado.

A perspectiva é de aprofundar os conhecimentos sobre o fenômeno da inversão sendo pesquisadas nos bancos de dados do II/PCDF ocorrências que apresentam as características dos vestígios descritos neste artigo. Ainda, serão avaliadas as estações climáticas relacionadas ao momento da coleta dos vestígios visando a correlação entre a inversão e essas variáveis. Aditivamente

serão realizados experimentos controlados para reproduzir as variáveis que podem propiciar a inversão do vestígio papiloscópico.

## Referências

1. Christofidis G, Morrissey J, Birkett JW. Detection of Fingermarks—Applicability to Metallic Surfaces: A Literature Review. *J Forensic Sci.* 2018;63(6):1616-27. <https://doi.org/10.1111/1556-4029.13775>
2. Adebisi SS. Fingerprint studies - The recent challenges and advancements: A literary view. *Internet J Biol Anthropol.* 2009;2(2):1-9. <https://doi.org/10.5580/18f3>
3. Federal Bureau of Investigation. 30-Year-Old Murder Solved: Fingerprint Technology Played Key Role.
4. Leo WF, Tillmann S. IAFIS fingerprint search solves 45-year-old double police officer murder. *J Forensic Identif.* Published online 2003.
5. Alsuwaidi MAAA, Almehiri AMO, Almarri MTR, Rashid JMA, Sharma BK. Significance of fingerprints in a brutal travel bag murder- a case report. *Medico-Legal Updat.* 2020;20(1):393-96.
6. Almehiri AMO, Alsuwaidi MAAA, Almarri MTR, Rashid JMA, Sharma BK. A complicated murder case solved with the aid of fingerprints. *Int J Emerg Technol.* 2019;10(3):306-10.
7. Girelli CMA, Segatto BR. Identification of a Suspect in a Murder Case through Recovery of Fingermarks from a Fired Cartridge Case. *J Forensic Sci.* 2019;64(5):1520-2. <https://doi.org/10.1111/1556-4029.14045>
8. Czebe A, Kovacs G. The impact of bias in latent fingerprint identification. *6th IEEE Conf Cogn Infocommunications, CogInfoCom 2015 - Proc.* Published online 2016:569-74. <https://doi.org/10.1109/CogInfoCom.2015.7390656>
9. Yamashita B, French M, Bleay S, et al. Latent print development. In: *The Fingerprint Sourcebook*. U.S. Department of Justice. Office of Justice Programs. National Institute of Justice; 2014;225-320. <https://doi.org/10.4324/9780429454530-12>
10. Caballero SAD. *Papiloscopia. Certeza Ou Dúvida? Apologia à Micropapiloscopia.*; 2012.
11. Swiontek SE, Pulsifer DP, Lakhtakia A. Quality of development of latent sebaceous fingerprints coated with thin films of different morphologies. *J Vac Sci Technol B, Nanotechnol Microelectron Mater Process Meas Phenom.* 2014;32(2):020605. <https://doi.org/10.1116/1.4867440>
12. Caballero SAD. *Papiloscopia: Certeza Ou Dúvida? Apologia à Micropapiloscopia.*

Millenium Editora; 2012.

13. Magno C, Girelli A. Impressões Papilares Podem Revelar Mais do que a Identidade de seus Autores. *Brazilian J Forensic Sci Med Law Bioeth.* 2015;5(1):28-41. [https://doi.org/10.17063/bjfs5\(1\)y201528](https://doi.org/10.17063/bjfs5(1)y201528)
14. Vanderkolk JR. Examination Process. In: *Fingerprint Sourcebook.*; 2011;9.3-9.26.
15. Lowe AJ. Recognition and Identification of Reverse Color Latent Prints. *J Forensic Identif.* 1988;38:227-30.
16. Gutiérrez-Redomero E, Rivaldería N, Alonso-Rodríguez C, et al. Are there population differences in minutiae frequencies? A comparative study of two Argentinian population samples and one Spanish sample. *Forensic Sci Int.* 2012;222(1-3):266-76. <https://doi.org/10.1016/j.forsciint.2012.07.003>